

Veterinární zařízení Veterinární klinika VLTAVA s.r.o.

# Platební výměr

Otavská 1453  
370 11 České Budějovice

Číslo dokladu

2015006385

Datum vystavení

20.8.2015

Tel. 385520561

IČ 28148703

DIČ CZ28148703

Číslo účtu

Plátce

IČ

DIČ

*(dočasno péče)*

*Plátce Jitka*

*Právník 3%*

*Klatovská kočky z.s.*

339 01 Klatovy

Označení dodávky	Množství	MJ cena	Cena	% DPH	DPH	Celkem Kč
Uniclophen unimed Pharma gtt oph 1x10ml 0,1%	1 ks	82,64	82,64	21 %	17,36	100,00
Unitropic 1% oph.gtt.sol. 1x10ml	0,3 ks	126,72	38,02	21 %	7,98	46,00
LR Colostrum sirup	12 ks	6,61	79,34	21 %	16,66	96,00
Stříkačka jednorázová Braun 100ks 2ml	14 ks	0,83	11,57	21 %	2,43	14,00
Combi - stopper braun červený	14 ks	4,13	57,85	21 %	12,15	70,00
Ronaxan 20mg a.u.v. tbl	5 tbl	9,09	45,45	21 %	9,55	55,00
Gentamicin WZF Polfa 0,3% gtt oph 1x5ml/15mg	1 ks	83,47	83,47	21 %	17,53	101,00
Loxicom 0,5mg/ml (kočky) a.u.v. por sus 15ml	1 ml	21,49	21,49	21 %	4,51	26,00
ophthalmologické vyšetření	1 ks	330,58	330,58	21 %	69,42	400,00

Součet položek

750,40

157,60

908,00

Rekapitulace:

750,40

21 %

157,60

908,00

CELKEM K ÚHRADĚ

908,00

Přijato v hotovosti

908,00

*KAROLÍ NEČEK*

Vystavil

MVDr. Lucie Míková

Otavská 1453  
370 11 České Budějovice

Vytisknul: MVDr. Míková Lucie  
Datum tisku: 20.8.2015

Tel: 385520561

Majitel: Jitka Páralová, Přánská 78, 370 01 Klatovy  
Pacient: 062738 kočka evropská samice - Karolína / 01.04.2015  
Dg.: uveitis

Kontakt: 774 337 388  
Hmotnost:

20.8.2015 8:48:01 uveitis uveitis

## Poznámky a další informace:

dg. susp. virové onemocnění, uveitis, IOP 15, ale nutno sledovat z důvodu sekundárního glaukomu

Unitropic obden

Uniclophen 2xD

Ronaxan denně 1/2 2


loxicom oral gel denně 0,1

colostrum 2x D 0,4ml

gentamicin gtt 3xD

 Spojivky

Růžová   
Hyperémie   
Nástřik cév   
Folikuly

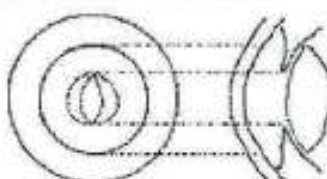
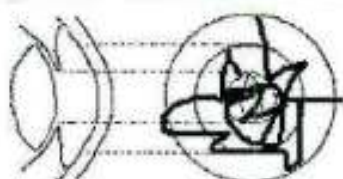


Růžová   
Hyperémie   
Nástřik cév   
Folikuly

Ostatní

 Rohovka, POK, Skléra

Eroze   
Vřed   
Rána   
Fluorescein +   
Fluorescein -



Eroze   
Vřed   
Rána   
Fluorescein +   
Fluorescein -

Gonioskopie

Gonioskopie

Ostatní

keratitis s proliferací cév, uveitis, silně překrvená duhovka

 Duhovka

Pupírní reflex přímý

nepřímý

zpomalený

Velikost pupily (mm) tma

světlo

Pupírní reflex přímý

nepřímý

Velikost pupily (mm) tma

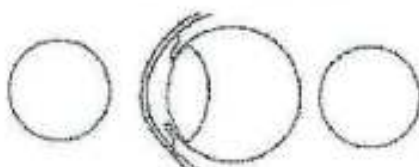světlo

Anizokorie Mydiatikum 

Ostatní

Anizokorie Mydiatikum  Čočka, sklévec

Katarakta   
Skleróza   
Luxace



Katarakta   
Skleróza   
Luxace

Ostatní

zkalený sklívec nelze prohlédnout fundus

Ošetřil: MVDr. Míková Lucie

VETERINÁRNÍ KLINIKA  
"VLTAVA"  
Otavská 1453  
370 11 České Budějovice  
Tel: 385 520 561

MVDr. Lucie Míková  
reg. č. KVL 3019